

# 1ª edición del concurso de casos clínicos relacionados con el manejo clínico no quirúrgico de la litiasis renal

*Plantilla oficial para el envío de resúmenes de casos clínicos*

- ▶ **Título:** ABORDAJE MÉDICO COMBINADO DE LITIASIS CORALIFORME DE ÁCIDO ÚRICO. A PROPÓSITO DE UN CASO.
- ▶ **Palabras clave:** urolithiasis, uric acid, chemolysis, pH control

## ▶ 1. Resumen

**Objetivo:** El tratamiento médico de las litiasis de ácido úrico comprende dos modalidades: la prevención de la litogénesis y la quimiólisis con intención curativa. El objetivo de este trabajo es mostrar los resultados del tratamiento médico combinado de la litiasis de ácido úrico con propósito de reducción del tamaño del cálculo.

**Métodos:** Se presenta el caso de un varón de 54 años que tras presentar un episodio de hematuria leve autolimitada, se diagnostica mediante TAC de litiasis coraliforme en riñón derecho. En el estudio metabólico presenta hiperuricemia e hiperuricosuria. Dada la normalidad de la función renal y el cese de la sintomatología se decide iniciar terapia combinada mediante alcalinización de la orina con Lit Control Up, alopurinol y medidas dietéticas.

**Resultados:** Tras 4 meses de tratamiento el paciente presenta una uremia y uricosuria dentro de los valores normales así como una reducción del tamaño del cálculo, desapareciendo completamente el componente litiásico que ocupaba el cáliz superior del riñón derecho.

**Conclusiones:** El tratamiento médico combinado de la litiasis de ácido úrico puede llegar a disolver el cálculo o disminuir su tamaño, evitando o facilitando el tratamiento quirúrgico.

## ▶ 2. Introducción

Las litiasis de ácido úrico tienen una prevalencia del 10-15 % de la población general. Se ha descrito un aumento de prevalencia en EEUU probablemente debido al aumento de pacientes con síndrome metabólico y otros factores de riesgo cardiovasculares.<sup>1</sup>

La composición de las litiasis de ácido úrico permite la posibilidad de tratamiento médico exclusivo con la intención de su disolución y por tanto su curación sin necesidad de otros procedimientos invasivos.

La formación de este tipo de litiasis dependerá principalmente de la cantidad de purinas metabolizadas por el organismo ya sean aportadas vía exógena o vía endógena y sobretodo, del pH urinario. La solubilidad del ácido úrico es pH dependiente, considerándose un compuesto soluble con pH urinario por encima de 6.5<sup>2</sup>

Por tanto, para disminuir la concentración de ácido úrico excretada por vía renal, serán necesarias una serie de recomendaciones dietéticas basadas en la disminución de la ingesta de purinas y la inhibición de enzimas que promueven su formación, mediante fármacos hipouricemiantes

### ▶ 3. Descripción del caso clínico

#### *Antecedentes de importancia:*

Se presenta el caso de un varón de 54 años con antecedentes de sobrepeso, hipertensión arterial controlada con enalapril + hidroclorotiazida (20/12.5 mg/día) y disfunción eréctil tratada con sildenafil 100 mg/semana. Consulta por un único episodio de hematuria leve autolimitada. Niega otra sintomatología asociada.

#### *Estudios de apoyo diagnóstico y resultados:*

Se solicita analítica sanguínea en la que destaca una creatinina de 1.1 mg/dL, un filtrado glomerular calculado mediante la fórmula CKD-EPI de 72 ml/min y una uricemia de 8.7 mg/dL (valores normales de 3,40 a 7,00 mg/dL). En el sedimento de orina destacan un pH con valor de 4 y 130 hematíes por campo en el sedimento de orina.

Posteriormente se decide solicitar un cultivo de orina cuyo resultado es negativo y una ecografía renovesical en la que se observa la probable presencia de una litiasis coraliforme en el riñón derecho. Tras los resultados de la ecografía se solicita una Tomografía Axial Computerizada (TAC) de abdomen sin contraste en el que aparece una litiasis coraliforme alojada en el riñón derecho de 33 x 55 x 60 mm con índices de atenuación medidos por unidades de Housfield de 300. Se observa leve ectasia de cálices inferiores. (Figura 1)

#### *Diagnóstico:*

Se diagnostica al paciente de litiasis coraliforme en riñón derecho.

#### *Evolución:*

Tras los resultados de la TAC, se decide solicitar un estudio metabólico mediante orina de 24 horas. Con una diuresis total de 980 ml/día se obtienen como hallazgos patológicos, una hiperuricosuria con un valor de 957 mg/día (valores normales inferiores a 800 mg/día en hombres).

El paciente no vuelve a presentar otro episodio de hematuria y permanece con función renal estable. Niega episodios de dolor cólico.

Por ello, se decide establecer una terapia combinada con intención curativa. En primer lugar se inicia tratamiento de la hiperuricemia e hiperuricosuria con Alopurinol 300 mg/día. Posteriormente y basándose los índices de atenuación en la prueba de imagen y el pH de la orina se pauta un tratamiento alcalinizador de la orina, con Lit Control pH Up 2 cápsulas/día. También se dan una serie de recomendaciones dietéticas, que engloban principalmente la ingesta hídrica abundante y la disminución de la ingesta de proteínas de origen animal.

#### *Resultados clínicos:*

Tras cuatro meses de tratamiento, el paciente continúa asintomático. Analíticamente el ácido úrico se encuentra en 6.9 mg/dL y la función renal se encuentra estable. En el estudio metabólico urinario, la uricosuria ha disminuido a un valor de 657 mg/día. En la TAC de control el paciente presenta una reducción del tamaño del cálculo que actualmente mide 30 x 39 x 50 mm debido a la desaparición del componente que ocupaba el cáliz superior (Figura 2).

## ► 4. Discusión

La formación de litiasis de ácido úrico depende de factores tanto genéticos como ambientales y en este último toman gran importancia los factores dietéticos. Las posibles alteraciones enzimáticas en la cadena de su metabolismo o la ingesta excesiva de purinas en la dieta determinará la concentración final de ácido úrico en sangre y orina.

La excreción del 70% del ácido úrico presente en el organismo es por vía renal. El hecho de que el pH urinario sea menor de 5,5, facilita un medio idóneo para la cristalización de este componente y la consecuente formación de litiasis, de hecho es el factor más influyente en la aparición de este tipo de cálculos. El síndrome metabólico, la gota primaria o la disminución del volumen urinario se asocia con la presencia de un pH ácido. De forma que si el pH urinario aumenta, facilita que el ácido úrico se convierta en su base, el urato, considerándose un componente soluble y con menor capacidad de cristalización. Es por ello, que este tipo de litiasis se pueden prevenir e incluso tratar corrigiendo el pH urinario y con medidas dietéticas, sin necesidad de tratamiento quirúrgico adyuvante.

La corrección de este desequilibrio se puede realizar mediante la administración de citrato potásico o bicarbonato sódico. El citrato potásico es un inhibidor de la cristalización que aumenta el pH urinario. En este caso se utilizó Lit Control pH Up 2 cápsulas /día, un compuesto farmacológico que a parte de citrato potásico contiene otros suplementos nutricionales como son el zumo de limón, el citrato de magnesio o el gluconato de zinc que favorecen también la alcalinización de la orina. También contiene teobromina, un compuesto presente en el cacao, que ha demostrado ser un potente inhibidor de la cristalización del ácido úrico, reduciendo el tamaño de los cristales formados <sup>3</sup>

Puesto que los factores dietéticos también son determinantes, adquieren gran importancia dentro del tratamiento médico. Las recomendaciones se basan en la ingesta hídrica abundante y la disminución de la ingesta de proteínas de origen animal, ya que disminuye la carga exógena de ácido y por lo tanto mejora la regulación del pH urinario. Con este último aspecto se relaciona el síndrome metabólico y la obesidad, por la ingesta excesiva de componentes procesados con alta carga proteica, que aumentan el pH urinario y disminuyen la excreción de citrato para compensar el desequilibrio, favoreciendo así un medio idóneo para la cristalización del ácido úrico.<sup>4</sup> El paciente del caso descrito padece sobrepeso, hipertensión arterial, y disfunción eréctil de probable origen vascular por lo que estarían indicadas este tipo de recomendaciones.

Se recomienda tratar a un paciente con valores de ácido úrico en sangre mayores a 7 mg/dl en hombres y a 6 mg/dl en mujeres para disminuir así la uremia y por tanto la uricosuria.<sup>5</sup> Los fármacos hipouricemiantes se clasifican principalmente en dos tipos: inhibidores de la xantina oxidasa (alopurinol o febuxostat) o uricosúricos (probenecid, benzbromarona). El tratamiento recomendado para los pacientes con litiasis de ácido úrico son los primeros. En el caso descrito se opta por el alopurinol, un inhibidor de la xantina- oxidasa que reduce el urato sérico y urinario. Se recomienda administrar una dosis de al menos 300 mg/día. En el caso descrito, se inició tratamiento con alopurinol 300mg/día por aumento de la uricemia en sangre (8.7 mg/dL) y por hiperuricosuria (957 mg/dia). A los 4 meses de tratamiento, el ácido úrico en sangre es de 6.1 mg/dL y la uricosuria de 549 mg/dia.

Por último, con la terapia combinada mediante quimiólisis sistémica con Lit Control pH Up 2 cápsulas/día, terapia hipouricemiente con alopurinol 300 mg/día y medidas dietéticas se ha conseguido una reducción significativa del tamaño del cálculo en un tiempo de 4 meses. Según las guías clínicas europeas, dadas las dimensiones del cálculo descrito en el caso, estaría indicado un tratamiento quirúrgico mediante nefrolitotomía percutánea, ureterorenoscopia retrógrada flexible o litotricia extracorpórea por ondas de choque<sup>6</sup>. Dada la circunstancia actual debida a la pandemia mundial por el SARS-CoV2, en muchos hospitales españoles se ha reducido considerablemente la disponibilidad y la frecuencia de la actividad quirúrgica. El paciente descrito

sólo presentó un único episodio de hematuria leve autolimitada, manteniéndose asintomático el resto de seguimiento. Es por ello y por las características de la litiasis descrita, que se decidiera iniciar un tratamiento médico dirigido a la curación de la misma. La probabilidad de presentar episodios sintomáticos o requerir tratamiento quirúrgico en pacientes con litiasis renales asintomáticas es de aproximadamente de un 10-25%<sup>7</sup>. En el supuesto de que el paciente descrito presentase en algún momento síntomas o empeoramiento analítico se valoraría la indicación del tratamiento quirúrgico. En todo caso la disminución del tamaño del cálculo podrá facilitar cualquier técnica indicada en un futuro.

Sería interesante, valorar la opción de la monitorización del pH urinario del paciente para poder optimizar el tratamiento y conseguir mejores resultados clínicos. La monitorización del pH se venía realizando mediante tiras reactivas por su facilidad de uso y bajo coste, aunque se ha demostrado que por su falta de precisión es insuficiente para poder tomar decisiones clínicas o terapéuticas<sup>8</sup>. El gold estándar actualmente para la monitorización del pH es mediante electrodos de pH o pHmetros. Recientemente se ha patentado un dispositivo automático pensado para que el propio paciente sea capaz de monitorizar el pH urinario de forma domiciliaria, lo que resulta una opción cómoda y precisa para la obtención de los valores que determinarán las decisiones terapéuticas<sup>9</sup>.

## ▶ 5. Conclusiones y recomendaciones

La solubilidad del ácido úrico a pH urinarios determinados facilita la disolución de cálculos presentes en la vía renal. La quimiólisis sistémica mediante la alcalinización de la orina es un pilar terapéutico esencial para la reducción de tamaño o su disolución total. La monitorización del pH urinario facilita el ajuste de las dosis de tratamiento necesarias para conseguir el objetivo marcado.

Adquiere gran importancia identificar a pacientes con síndrome metabólico y factores de riesgo cardiovasculares relacionados con la resistencia insulínica para establecer una serie de recomendaciones dietéticas que disminuyan la cantidad ingerida de purinas.

La realización de un estudio metabólico en sangre y orina ayudará a optimizar el tratamiento de los pacientes litiásicos, pudiendo diagnosticar y tratar trastornos metabólicos que perpetúan la formación de litiasis, en este caso de ácido úrico.

La terapia médica combinada para las litiasis de ácido úrico puede conseguir la reducción del tamaño del cálculo o incluso su desaparición, pudiendo evitar procedimientos quirúrgicos o facilitarlos en el caso en que estén indicados.

Figura 1

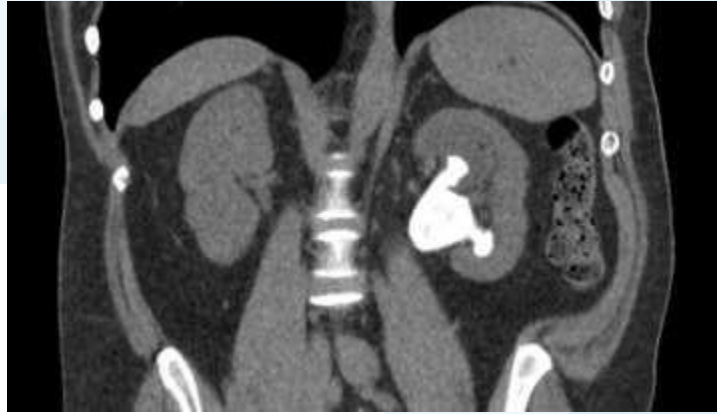
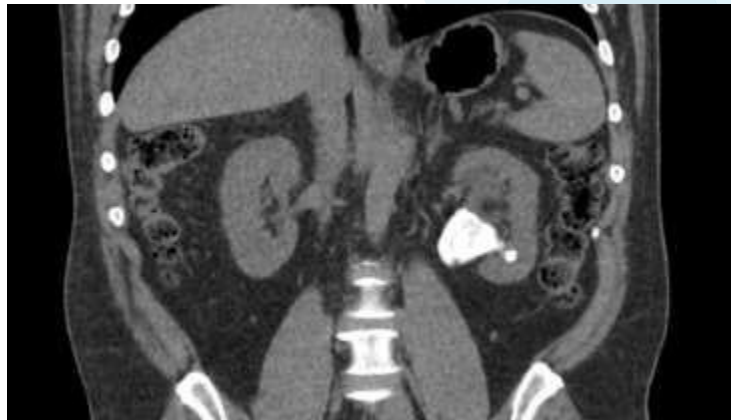

Figura 2



## ► 6. Referencias bibliográficas (\*of special interest, \*\*of outstanding interest)

1. García MP, Luis Yanes MI. Litiasis renal. Lorenzo V, López Gómez JM (Eds) Nefrología al Día. <https://www.nefrologiaaldia.org/es-articulo-litiasis-242>
2. Rodman JS, Williams JJ, Peterson CM. Dissolution of uric acid calculi. J Urol. 1984 Jun;131(6):1039-44.
- \*3. Grases F, Rodriguez A, Costa-Bauza A. Theobromine Inhibits Uric Acid Crystallization. A Potencial Application in the Treatment of Uric Acid Nephrolithiasis. PLoS ONE. 2014;9(10):e111184.
- \*4. Sakhaee K. Epidemiology and Clinical Pathophysiology of Uric Acid Kidney Stones. J Nephrol. 2014;27(3):241-245.
- \*\*5. Türk C, Neisius A, Petrik A, Seitz C, Skolarikos A, Thomas K et al. EAU Guidelines on Urolithiasis. Edn. presented at the EAU Annual Congress Amsterdam; 2020. <https://uroweb.org/guideline/urolithiasis/> (último acceso 29 septiembre 2020).
6. Srisubat A, Potisat S, Lojanapiwat B, Setthawong V, Laopaiboon M. Extracorporeal shock wave lithotripsy (ESWL) versus percutaneous nephrolithotomy (PCNL) or retrograde intrarenal surgery (RIRS) for kidney stones. Cochrane Database Syst Rev. 2014 Nov 24;(11):CD007044.
7. Burgher A, Beman M, Holtzman JL, Monga M. Progression of nephrolithiasis: long-term outcomes with observation of asymptomatic calculi. J Endourol. 2004 Aug;18(6):534-9.
8. Kwong, T, Robinson, C, Spencer, D, Wiseman, OJ, Karet Frankl, FE. Accuracy of urine pH testing in a regional metabolic renal clinic: is the dipstick accurate enough? Urolithiasis. 2013;41:129–132.
- \*9. Grases, F, Rodriguez, A, Berga, F. A new device for simple and accurate urinary pH testing by the Stone-former patient. Springerplus. 2014;3:209.